

Frambu 14.april 2026

X-bundet hypofosfatemi og oral helse

Ole Rasmus Theisen

Tannlege/prosjektleder

Munnhulefunn ved XLH

- Bittfeil på grunn av tidlig lukking av kraniets ulike deler, forsinket tannfrembrudd
- Abscesser/tannbyller i tenner på grunn av bakterieinfiltrasjon til pulpa
- Sprekker eller små groper i emaljen
- Taurodonti
- Marginal periodontitt (tannkjøtt sykdom), spesielt ved økt alder

Tannbehandling ved XLH

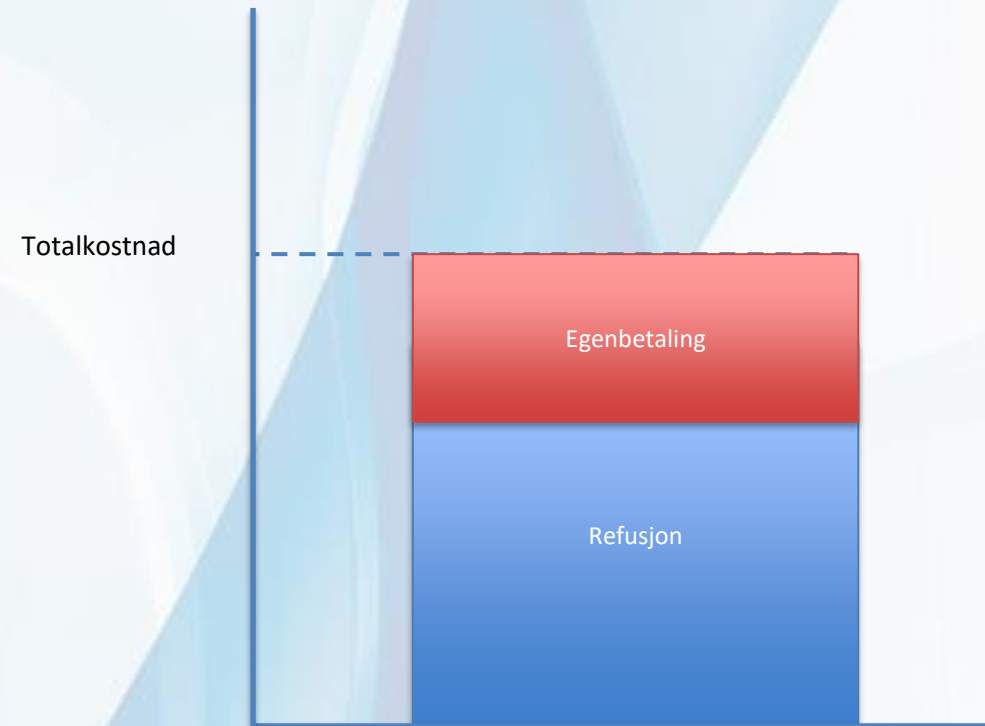
- Forebygging
 - 2x2x2-regelen
 - Følge medisinerings
- Tannregulering med forsiktighet
 - Emaljen kan sprekke
- Tilpasset teknikk ved fyllinger
 - Bindingsystemer mellom tann og fylling er ekstra sårbare
- Kroner/broer med forsiktighet
 - Risiko for at porøst dentin eksponeres
- Rotbehandlinger
 - Optimal protokoll viktig
- Implantater
 - Usikker prognose
 - Tilpasset protokoll kan være aktuelt

Rettigheter, offentlig tannhelsetjeneste

- Den Offentlige Tannhelsetjenesten
 - Barn
 - Unge voksne (19-28) for rabatterert behandling
 - Personer med utviklingshemming
 - Personer som mottar hjemmesykepleie eller bor på sykehjem
 - Andre grupper

Rettigheter privat tannhelsetjeneste

- Privat tannhelsetjeneste
 - Fri prissetting
 - SMT A-listen
 - HFF – Hypofosfatemi
 - HFR – Hypofosfatemisk rakitt



Enhet munnhelse

- Del av Senter for Sjeldne Diagnoser
- Lokalisert til Lovisenberg Diakonale Sykehus
- Tannleger og tannlegespesialister
- Oralmotorisk team



[lovisenbergsykehus.no/Munnhelse/
oth@lds.no](https://lovisenbergsykehus.no/Munnhelse/oth@lds.no)